DÉFORMATIONS DE LA PAROI THORACIQUE (PECTUS EXCAVATUM)

Fiche d'information du
Centre de Pathologie Thoracique Ambroise Paré



Centre de Pathologie Thoracique Ambroise Paré Hartmann

Groupe Hospitalier Privé Ambroise Paré - Hartmann

FICHE INFORMATION PATIENT

Madame, Monsieur,

Ce document est destiné à vous informer et vous préparer à l'intervention chirurgicale proposée par votre chirurgien.
Afin de prendre une décision en toute connaissance de cause, vous devez être informé(e) du déroulement de l'intervention, des suites normalement prévisibles mais aussi des risques encourus et notamment des principales complications qui pourraient survenir.

Prenez le temps de lire ce document, d'en parler avec vos proches, afin d'être soutenu(e) dans la préparation à l'intervention et d'anticiper le retour à la maison. N'hésitez pas à préparer vos questions, à lister vos préoccupations et vos doutes afin d'en parler à votre chirurgien ou à votre médecin traitant.

Ne vous faites pas opérer si vous gardez des doutes ou des interrogations.

Définition

Les déformations de la paroi thoracique regroupent deux principales anomalies congénitales :

- **Le pectus excavatum** (« thorax en entonnoir ») : affaissement du sternum vers l'arrière.
- **Le pectus carinatum** (« thorax en carène ») : projection du sternum vers l'avant.

Elles résultent d'une **hypercroissance des cartilages costaux**, modifiant la forme de la cage thoracique.

Le pectus excavatum représente environ **70 %** des cas, le pectus carinatum **20 %**, avec une **incidence globale d'environ 1 %** dans la population, majoritairement masculine.

Diagnostic et évaluation

Le diagnostic repose sur l'examen clinique et le **scanner thoracique**, qui permet de calculer l'**index de Haller** (rapport entre le diamètre transversal et antéro-postérieur du thorax).
Un index > 3,2 évoque une déformation sévère.

Une **classification de Chin** (types I à III) décrit les formes anatomiques selon la symétrie et la profondeur.

Un **bilan cardiaque et respiratoire** est systématique, car ces déformations peuvent s'associer à des syndromes (Marfan, scoliose) ou à une gêne à l'effort.

Retentissement

La gêne est avant tout **esthétique et psychologique**, parfois responsable de repli ou de mal-être.
Une gêne fonctionnelle peut exister dans les formes marquées : essoufflement, compression cardiaque, posture anormale ou douleurs musculaires.

Traitement non chirurgical

Chez les jeunes patients, lorsque le thorax est encore souple :

- **Cloche d'aspiration (vacuum bell)** : pour les pectus excavatum, utilisée quotidiennement sur 6 à 12 mois pour remodeler la paroi.
- **Corset de compression dynamique** : pour les pectus carinatum, réalisé sur mesure et porté la majeure partie du temps pour corriger la protrusion sternale.



Traitement d'un pectus excavatum par application d'une cloche d'aspiration

Ces méthodes sont efficaces dans les formes modérées, bien tolérées et réversibles.



Pectus excavatum avant traitement

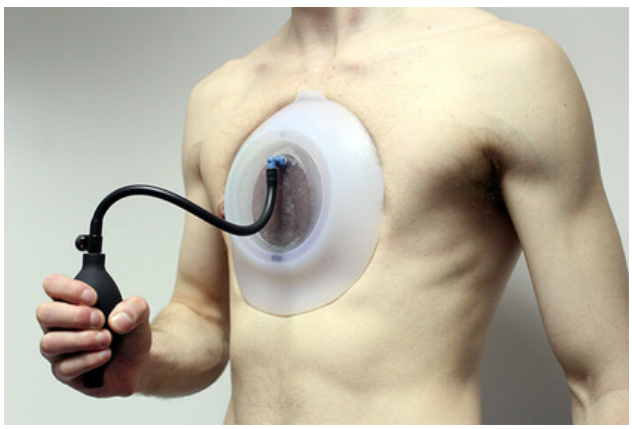

Système de compression dynamique

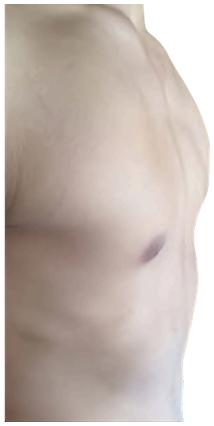

Résultat après traitement

Traitement chirurgical

L'indication chirurgicale dépend de la sévérité, de la gêne esthétique ou fonctionnelle, et de la symétrie de la déformation.

Trois techniques sont principalement utilisées :

1. Technique de Nuss (mini-invasive)

- **Principe** : introduction d'une barre métallique convexe sous le sternum, retournée pour repousser la paroi antérieure vers l'avant.
- **Avantages** : petites cicatrices, chirurgie courte (~2 h), pas de résection des cartilages, récupération rapide.
- **Inconvénients** : douleurs post-opératoires parfois marquées, inadaptée aux formes asymétriques.
- **Suites** : hospitalisation de 3 à 5 jours, retrait du matériel après 2 à 4 ans.

2. Technique de Ravitch (modifiée)

- **Principe** : chirurgie ouverte (sternochondroplastie) avec retrait partiel des cartilages déformés et mise en place d'une barre de soutien sous le sternum.
- **Avantages** : adaptée aux formes asymétriques ou mixtes, résultat esthétique stable, moins douloureuse à long terme.
- **Inconvénients** : cicatrice plus visible, chirurgie plus longue et plus invasive.
- **Suites** : retrait de la barre après 6 à 12 mois, reprise des activités sportives après 1 à 3 mois.

3. Technique de comblement par implant (prothèse sur mesure)

- **Indication** : corriger le retentissement **esthétique** d'un **pectus excavatum** modéré **sans impact fonctionnel**, chez l'adulte après fin de croissance.
- **Principe** : mise en place d'une **prothèse en silicone ferme sur mesure,** généralement **sous les muscles pectoraux** (parfois sous-cutanée), pour combler la « cuvette ». Incision courte (~5 cm), chirurgie de 1h30, hospitalisation 2 à 4 jours.
- **Avantages** : procédure simple, peu douloureuse, cicatrice discrète, récupération rapide, très faible taux de complications (principalement sérome bénin).
- **Inconvénients** : n'agit pas sur la cause (cartilages hypertrophiés), ne corrige pas de troubles cardio-respiratoires éventuels, corps étranger exposé à un faible risque infectieux, durée de vie de la prothèse estimée à 15 ans.
- **Suites** : drain retiré à J2, disparition spontanée du sérome, reprise du travail à 1 semaine, sport sans contact à 1 mois (3 mois pour contact).
- Cette technique peut être proposée **en collaboration avec un chirurgien plasticien**.

Rééducation et suivi

La chirurgie s'intègre dans une **prise en charge globale :**

- Kinésithérapie respiratoire et musculation thoracique post-opératoire pour stabiliser la correction.
- Suivi régulier à 15 jours, 1, 3, 6 mois (retrait éventuel du matériel) puis 1 an. Le résultat définitif est évalué à **6 mois minimum** après l'intervention.

Pronostic

Le pronostic est excellent : la correction est durable, le retentissement psychologique s'améliore nettement et les complications (infection, sérome, récidive) sont rares.

FEUILLE DE CONSENTEMENT

Fiche d'information du
Centre de Pathologie Thoracique Ambroise Paré

Centre de Pathologie Thoracique Ambroise Paré Hartmann

Groupe Hospitalier Privé Ambroise Paré - Hartmann

Patient(e)

Nom :

Prénom :

Nature de l'intervention :

Date de remise du document au / à la patient(e) :

Signature du/de la patient(e)

Docteur Agathe SEGUIN-GIVELET
N° RPPS : 10001627727