NODULE PULMONAIRE

Fiche d'information du
Centre de Pathologie Thoracique Ambroise Paré

Mise à jour : octobre 2025 – selon Référentiel AURA 2025, INCa 2024 et recommandations Fleischner 2023

Centre de Pathologie Thoracique Ambroise Paré Hartmann

Groupe Hospitalier Privé Ambroise Paré - Hartmann

FICHE INFORMATION PATIENT

Madame, Monsieur,

Ce document est destiné à vous informer et vous préparer à l'intervention chirurgicale proposée par votre chirurgien.
Afin de prendre une décision en toute connaissance de cause, vous devez être informé(e) du déroulement de l'intervention, des suites normalement prévisibles mais aussi des risques encourus et notamment des principales complications qui pourraient survenir.

Prenez le temps de lire ce document, d'en parler avec vos proches, afin d'être soutenu(e) dans la préparation à l'intervention et d'anticiper le retour à la maison. N'hésitez pas à préparer vos questions, à lister vos préoccupations et vos doutes afin d'en parler à votre chirurgien ou à votre médecin traitant.

Ne vous faites pas opérer si vous gardez des doutes ou des interrogations.

Pourquoi cette fiche ?

Un **nodule pulmonaire** a été détecté sur une radiographie ou un scanner.

Votre médecin souhaite déterminer la nature de cette image afin de distinguer une lésion **bénigne** d'un **cancer débutant.**

Cette fiche a pour but de vous expliquer la signification d'un nodule, les examens nécessaires et les différentes options de surveillance ou de traitement.

Qu'est-ce qu'un nodule pulmonaire ?

Un **nodule** est une image arrondie du poumon, mesurant **moins de 3 cm** et entourée de tissu pulmonaire sain.

- En dessous de **10 mm**, on parle de *micronodule* ;
- Au-delà de **3 cm**, on parle d'une *masse* ;
- Une image inférieure à **4 mm** n'est généralement pas considérée comme un véritable nodule (sauf contexte particulier).



Un **nodule unique** est appelé *nodule pulmonaire solitaire*.
Les **nodules multiples** nécessitent une prise en charge particulière.

Est-ce fréquent ? Est-ce grave ?

Oui, c'est **très fréquent** : entre 8 et 50 % des scanners thoraciques montrent au moins un nodule, surtout chez les fumeurs ou anciens fumeurs.
La majorité sont **bénins** : séquelles infectieuses, inflammatoires ou cicatricielles.
Moins de **5 %** des nodules découverts fortuitement correspondent à un cancer.
L'objectif est de reconnaître ceux qui justifient un diagnostic rapide tout en évitant des examens ou interventions inutiles.

Quelles peuvent en être les causes ?

- **Tumeurs bénignes** : hamartochondrome, fibrome, lipome, chondrome…
- **Tumeurs malignes** : adénocarcinome, carcinome épidermoïde, cancer à petites cellules, tumeur carcinoïde, métastase d'un autre cancer.
- **Infections** : tuberculose, mycoses, abcès, infections opportunistes.
- **Maladies inflammatoires ou auto-immunes** : sarcoïdose, polyarthrite rhumatoïde, granulomatose avec polyangéite…
- **Anomalies vasculaires ou congénitales** : malformation artério-veineuse, séquestration, kyste bronchogénique.
- **Autres causes** : cicatrice, atélectasie focale, fibrose localisée.

Comment analyse-t-on un nodule ?

L'interprétation repose sur plusieurs critères évalués au scanner :

- **Taille** : plus un nodule est gros, plus il est suspect (avec des exceptions).
- **Contours** : réguliers → souvent bénins ; spiculés ou irréguliers → parfois malins.
- **Densité** : solide, verre dépoli ou mixte.
- **Calcifications** : typiques = lésion bénigne.
- **Localisation** : les nodules des lobes supérieurs sont statistiquement plus suspects.

Les **nodules solides, en verre dépoli et mixtes** ne se surveillent pas de la même manière.

Quels examens sont nécessaires ?

- **Scanner thoracique**

C'est l'examen de référence : il précise la taille, la forme, la densité et la localisation du nodule. La comparaison avec des examens antérieurs est essentielle pour évaluer l'évolution.

- **PET-Scan (TEP-scan)**

Recommandé pour les nodules de plus de **8 mm** lorsque le scanner ne permet pas de conclure.
Il mesure l'**activité métabolique** : une fixation du traceur (18-FDG) traduit une activité tumorale ou inflammatoire.

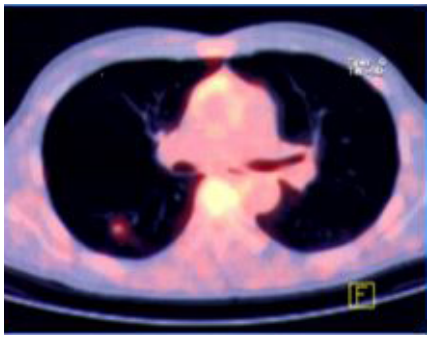

PET-Scan

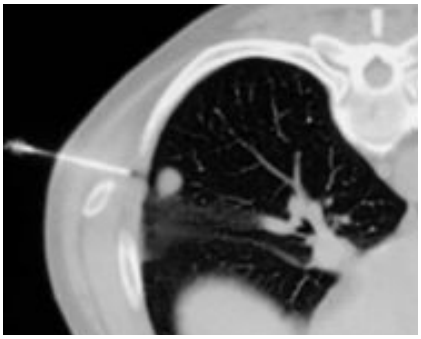

Biopsie sous scanner

- **Biopsie sous scanner**

Réalisée sous **anesthésie locale**, elle consiste à prélever une carotte de tissu. Elle n'est possible que si la lésion est **accessible** et de taille suffisante. Un petit pneumothorax survient dans 10 à 20 % des cas, le plus souvent sans conséquence.

- **Endoscopie bronchique et navigation**

Des techniques modernes permettent d'atteindre des nodules profonds :
EBUS (écho-bronchoscopie) pour explorer les ganglions médiastinaux ;
ENB (navigation électromagnétique) ou **robotique (RATS-bronchoscope)** pour prélever les nodules périphériques.
Ces examens sont réalisés sous anesthésie générale dans des centres spécialisés. Votre centre Ambroise Paré-Hartmann dispose de toutes ces techniques.

Évaluation du risque et surveillance

Chaque nodule est évalué selon son **risque de malignité**, en combinant les données radiologiques, cliniques et le mode de vie (tabac, expositions).

Certains logiciels d'**intelligence artificielle** radiologique utilisent ces données pour estimer le risque et suivre l'évolution volumétrique du nodule.

- **Surveillance**

Quand le risque est faible, on propose une **surveillance par scanner basse dose.**
Les scanners doivent être réalisés :
  - dans le **même centre,**
  - avec la **même technique,**
  - et en **mode volumétrique** pour mesurer le **volume du nodule** (plus fiable que le diamètre).

Un **doublement de volume** en moins de 400 jours est suspect.
Un nodule solide stable pendant **2 ans** est le plus souvent considéré comme bénin (5 ans pour les nodules en verre dépoli).

Scores de probabilité de malignité

Pour estimer le risque qu'un nodule soit cancéreux, les médecins utilisent des **scores de malignité.**
Ces modèles combinent des données **cliniques, radiologiques et métaboliques** issues du PET-scan.
Ils offrent une **évaluation objective et personnalisée** du risque, avant d'envisager une biopsie ou une chirurgie.

- **Principaux scores utilisés**
  - **Score de la Mayo Clinic** : basé sur l'âge, le tabagisme, les antécédents de cancer, la taille, la localisation (lobe supérieur) et la spiculation des contours.
  - **Score de Brock University (PanCan)** : plus adapté au dépistage (scanner basse dose), il prend aussi en compte le nombre de nodules et leur densité.
  - **Score de Herder** : combine les données du PET-scan avec le score de Mayo pour affiner la probabilité de malignité.
  - **IA radiologique** : certains logiciels utilisent l'apprentissage automatique pour analyser la forme, la texture et la croissance des nodules dans le temps.

- **Classification du risque**

Risque estimé de malignité	Probabilité	Conduite recommandée
Faible	< 5 %	Surveillance par scanner à intervalles réguliers
Intermédiaire	5 – 65 %	Biopsie ou discussion RCP pour avis chirurgical (VATS/RATS)
Élevé	> 65 %	Traitement chirurgical (VATS/RATS) ou prise en charge oncologique

Cette approche personnalisée évite à la fois les interventions inutiles et les retards diagnostiques.
Elle est recommandée par l'**AURA 2025** et la **Fleischner Society 2023**.

Quand faut-il envisager une intervention ?

Une intervention est proposée lorsque la probabilité de malignité est intermédiaire ou élevée, lorsque la biopsie est difficile ou impossible, ou lorsque le nodule augmente de volume malgré la surveillance.

- **Chirurgie mini-invasive (VATS ou RATS)**

L'intervention est réalisée sous **anesthésie générale**, le plus souvent par **thoracoscopie vidéo-assistée (VATS)** ou par **chirurgie robot-assistée (RATS)**.
Elle consiste à retirer un petit fragment de poumon contenant le nodule : c'est la **résection atypique** ou **wedge resection.**
Cette chirurgie n'altère pas la fonction respiratoire.

Un **examen extemporané** du prélèvement peut être réalisé pendant l'opération ; si le nodule est malin, le geste peut être élargi (segmentectomie ou lobectomie selon le cas).

Et si l'on n'opère pas ?

Si les critères sont rassurants :

- une **surveillance scanner** est suffisante ;
- la fréquence des contrôles (3 mois, 6 mois, 1 an) dépend du risque individuel ;
- la stabilité sur la durée confirme le caractère bénin.

En résumé – Conduite à tenir selon la taille et le risque

Type de nodule	Taille	Conduite recommandée
Solide unique	< 6 mm	Pas de suivi ou scanner à 12 mois selon le risque
Solide unique	6 – 8 mm	Scanner à 6 mois puis 18–24 mois
Solide unique	> 8 mm	PET-Scan ± biopsie ± chirurgie (VATS/RATS)
Verre dépoli	< 6 mm	Pas de suivi nécessaire
Verre dépoli	≥ 6 mm	Scanner à 6 mois puis tous les 2 ans jusqu'à 5 ans
Nodule mixte	≥ 6 mm	Scanner à 3–6 mois puis annuel ; croissance → RCP

(D'après Fleischner Society 2017, actualisation 2023 ; Référentiel AURA 2025)

FEUILLE DE CONSENTEMENT

Fiche d'information du
Centre de Pathologie Thoracique Ambroise Paré

Centre de Pathologie Thoracique Ambroise Paré Hartmann

Groupe Hospitalier Privé Ambroise Paré - Hartmann

Patient(e)

Nom :

Prénom :

Nature de l'intervention :

Date de remise du document au / à la patient(e) :

Signature du/de la patient(e)

Docteur Agathe SEGUIN-GIVELET
N° RPPS : 10001627727